

DOKLAD O OFTALMOLOGICKÉM VYŠETŘENÍ

Zvíře

Jméno **Angelo Dai Muratori,**

Plemeno **australská kelpie**

Pohlaví **pes** Datum narození **25.5.2010** Barva **hnědá, krátká**

Registrační číslo **CMKU/AKE/137/10/12** Číslo mikročipu **203098100294618**

Tetování Předchozí oftal. vyš.: ano ne Výsledek: bez nálezu změny částečné změny neurčitý

Majitel

Jméno **Iva Andrlová**

Bydliště Ulice **Heřmanice** Číslo **88** Město **Frýdlant**

Telefon **777 250 317** Stát **Česká republika** PSČ **464 01**

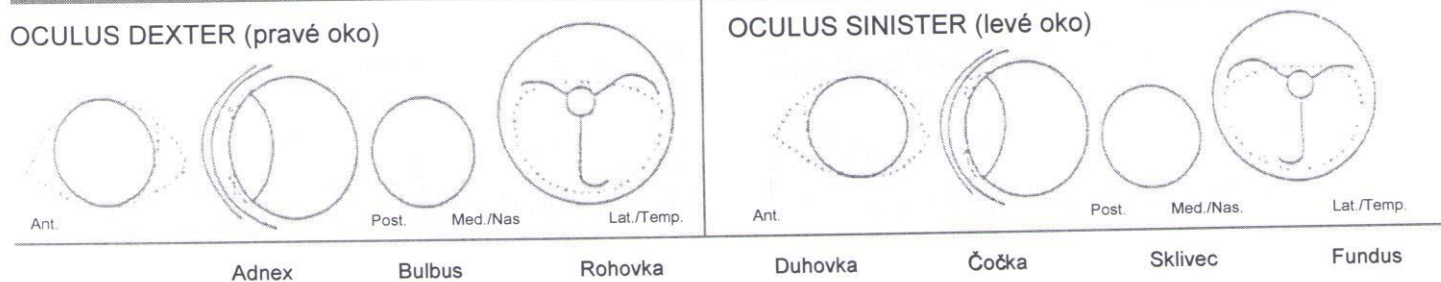
Majitel svým podpisem potvrzuje pravdivost výše uvedených údajů

Vyšetření **Identifikace**

Datum **8.12.2017**

Metody přímá oftalmoskopie gonioskopie nepřímá oftalmoskopie funduskamera tonometrie (aplanační) ostatní

Tetování: správné nečitelné nesprávné chybějící
Mikročip: správný nesprávný chybějící



PROSTÉ
NENÍ PROSTÉ
/ AFEKCE
POZNÁMKA

Výsledek

Zvíře - JE ~~PROSTÉ~~ - JE NEJASNÉ - NENÍ DOČASNĚ PROSTÉ - NENÍ PROSTÉ - klinických příznaků typických pro dědičná oční onemocnění uvedená níže.

Platnost vyšetření na tato onemocnění je omezena na 12 měsíců.

PROSTÉ *	NEJASNÉ**	NENÍ PROSTÉ	PROSTÉ	NENÍ DOČASNĚ PROSTÉ***	NENÍ PROSTÉ
<input checked="" type="checkbox"/> Microphthalmie	<input type="checkbox"/>	<input type="checkbox"/>	<input checked="" type="checkbox"/> Entropium	<input type="checkbox"/>	<input type="checkbox"/>
<input checked="" type="checkbox"/> Palpebrální aplazie / Kolobom	<input type="checkbox"/>	<input type="checkbox"/>	<input checked="" type="checkbox"/> Ektropium / Euryblepharon	<input type="checkbox"/>	<input type="checkbox"/>
<input checked="" type="checkbox"/> Atrezie punct. lacrimale	<input type="checkbox"/>	<input type="checkbox"/>	<input checked="" type="checkbox"/> Distichiasis	<input type="checkbox"/>	<input type="checkbox"/>
<input checked="" type="checkbox"/> Perzistentní pupillární membrána	<input type="checkbox"/>	<input type="checkbox"/>	<input checked="" type="checkbox"/> Trichiasis	<input type="checkbox"/>	<input type="checkbox"/>
<input checked="" type="checkbox"/> Goniodysplazie / Glaukom (prim.)	<input type="checkbox"/>	<input type="checkbox"/>	<input checked="" type="checkbox"/> Korneální dystrofie	<input type="checkbox"/>	<input type="checkbox"/>
<input checked="" type="checkbox"/> PHTVL / PHPV	<input type="checkbox"/>	<input type="checkbox"/>	<input checked="" type="checkbox"/> Katarakta	<input type="checkbox"/>	<input type="checkbox"/>
<input checked="" type="checkbox"/> CEA	<input type="checkbox"/>	<input type="checkbox"/>	<input checked="" type="checkbox"/> Luxace čočky	<input type="checkbox"/>	<input type="checkbox"/>
<input checked="" type="checkbox"/> RD	<input type="checkbox"/>	<input type="checkbox"/>	<input checked="" type="checkbox"/> PRA	<input type="checkbox"/>	<input type="checkbox"/>

* Zvíře nevykazuje žádné klinické příznaky zmíněného onemocnění, neznamená to však, že nemůže být jeho nositelem
 ** Zvíře vykazuje změny, které mohou odpovídat uvedenému onemocnění, ale tyto změny nejsou pro uvedené onemocnění specifické
 *** Zvíře vykazuje menší, ale pro uvedené onemocnění specifické změny, diagnózu potvrdí další rozvoj onemocnění, doporučujeme zvíře znovu vyšetřit za 12 měsíců

Vyšetření provedl
MVDr. Barbara Lenská

č. protokolu: 1000

28. října 1226, Kladno
 tel: 777 762 680
 IČ: 284 55 997 DIČ: CZ284559963

Kardiologické vyšetření: 8.12.2017

Andrová Iva, pacient: pes, a. kelpie, samec, Burák, nar: 25.5.2010, 21,5kg

Auskultace: systolický šelest 3/6 prominentní na obou stranách hr., puls symetrický bil., normokinetický

EKG: pravidelný sinusový rytmus 120bpm,

ECHO:

LVIDd 40mm
LVIDs 28mm
LVPWd 9mm
LVPWs 13mm
IVSd 9mm
IVSs 14mm
EF: 56,9%
FS: 29,3%
Ao 21,0mm
LA 30,6mm
LA/Ao SAX : 1,46

Pravá komorra subj. mírně nornální, pravá předsíň mírně nezvětšená.

Plicnice: bez strukturálních abnormalit, subj. nedilatovaná, pV=112,9cm/s, charakter průtoku normální

Aorta: bez nálezu str. změn aj., plně kompetentní, LVOT = 161,4cm/s

Mitrální chlopeň: nález výrazněji zesíleného anteriorního cípu mitrální chlopně a s tím související střední insuficience mitrální chlopně
Evlna 91,8cm/s, Avlna 55,0cm/s, E/A 1,66
Vmax Ins: 572cm/s

Trikuspidální chlopeň - nález mírné insuficience,
Vmax = 257,3cm/s, morfologicky bez výraznějších abnormalit,

Závěr:

Degenerativní onemocnění mitrální chlopně st. ACVIM B1.

Doporučuji sledovat a provést kontrolu za 6-12 měsíců.

Terapie: Zatím bez terapie

MVDr. Michal Fiedler EMSAVM(Cardiology), PawPeds sp.

www.vetcardio.cz

fiedler@vetcardio.cz

tel: 606641875

5500 MVDr. Michal Fiedler
VETERINÁRNÍ KLINIKA
SLEPÝ ALEJOVA 2
Tel.: 312522687 602393839